- Copyright - Il Pensiero Scientifico Editore downloaded by IP 3.15.146.184 Sun, 28 Apr 2024, 23:33:26

Rottura di cuore durante prova da sforzo pre-dimissione dopo infarto miocardico

Franco Casazza, Angela Capozi, Amedeo Bongarzoni

Divisione di Cardiologia, Azienda Ospedaliera San Carlo Borromeo, Milano

Key words:
Cardiac rupture; Exercise testing.

A 65-year-old man with a postero-lateral myocardial infarction, complicated by rapid atrial fibrillation was admitted to the Intensive Coronary Care Unit. He received thrombolytic treatment. Electrocardiography and laboratory analysis were suggestive of reperfusion; the rapid atrial fibrillation was converted to sinus rhythm using i.v. amiodarone. Two echocardiograms performed on days 1 and 6 revealed hypokinesis of the postero-lateral wall and a mild reduction in the left ventricular ejection fraction. On day 7, after pharmacological wash-out, he was submitted to a bicycle exercise test: soon after the beginning of the 75 W step, the patient presented cardiac arrest due to electromechanical dissociation and hemopericardium. Despite prolonged cardiopulmonary resuscitation maneuvers and drainage of a few milliliters of pericardial blood, the patient did not survive. At autopsy, a huge clot filling the pericardial space was detected together with two linear 3 cm tears of the left ventricular lateral wall. The authors stress the possibility of unpredictable deaths during a predischarge exercise testing; good clinical judgment should therefore be used in deciding which patients should undergo this procedure and appropriate information about its potential risks should be given.

(Ital Heart J Suppl 2001; 2 (3): 312-315)

© 2001 CEPI Srl

Ricevuto l'11 settembre 2000; nuova stesura il 19 dicembre 2000; accettato il 9 gennaio 2001.

Per la corrispondenza:

Dr. Franco Casazza

Via Nikolajevka, 12
20152 Milano
E-mail: fcasazza@tin.it

Introduzione

Il test da sforzo al cicloergometro o al tappeto rotante rappresenta ancor oggi la metodica maggiormente utilizzata per la stratificazione prognostica precoce dei pazienti sopravvissuti ad un infarto miocardico. Escludendo i casi con un decorso complicato nelle prime 72 ore, rappresentato da scompenso cardiaco, ischemia ricorrente, gravi aritmie ventricolari che hanno richiesto cardioversione o defibrillazione, blocchi atrioventricolari o intraventricolari acuti, le linee guida internazionali contemplano la possibilità di una valutazione ergometrica a partire dalla quarta-settima giornata, con esercizi di tipo sottomassimale[1] o a partire dalla settima giornata con test limitato dai sintomi[2]. In considerazione della sua elevata sicurezza anche a breve distanza di tempo dall'episodio acuto, e solo nei casi a basso rischio, alcuni autori nordamericani propongono di eseguire la prova da sforzo già in terza giornata[3], per avviare il paziente ad una dimissione precoce, economicamente vantaggiosa[4-6], o ad accertamento coronarografico in vista di un'eventuale procedura di rivascolarizzazione.

Assai rare sono le complicanze gravi indotte dal test ergometrico nel postinfarto, ancor più rari i casi mortali, mentre aneddotiche sono le rotture di cuore riportate in letteratura[7-12]. Proprio per l'eccezionalità di tali eventi, la programmazione del test da sforzo diviene spesso un fatto routinario, da cui si attendono informazioni utili ai fini prognostici e di cui raramente si sospetta la possibile pericolosità, specie in presenza di controindicazioni anche "relative"[1]. Ci pare pertanto utile segnalare, nella sua drammaticità, il caso occorso nel nostro reparto, per sottolineare la non assoluta "innocuità" della metodica e soprattutto l'imprevedibilità di complicanze mortali.

Caso clinico

Un uomo di 65 anni, iperteso, viene ricoverato in Unità Coronarica per dolore anginoso prolungato, insorto circa 4 ore prima, associato a segni elettrocardiografici di ischemia transmurale laterale alta, ischemia subendocardica inferiore ed anteriore e fibrillazione atriale rapida (Fig. 1). Viene sottoposto a terapia con rt-PA, 100 mg in 90 min secondo lo schema accelerato, con segni elettrocardiografici e bioumorali di ricanalizzazione del vaso di necrosi; il picco di CK-MB massa è di 480 ng/ml alla decima ora, non sono presenti segni di scompenso. Viene inoltre trattato con eparina, nitrati, betabloccanti per via endovenosa e acetilsalicilato di lisina 160

- Copyright - Il Pensiero Scientifico Editore downloaded by IP 3.15.146.184 Sun, 28 Apr 2024, 23:33:26

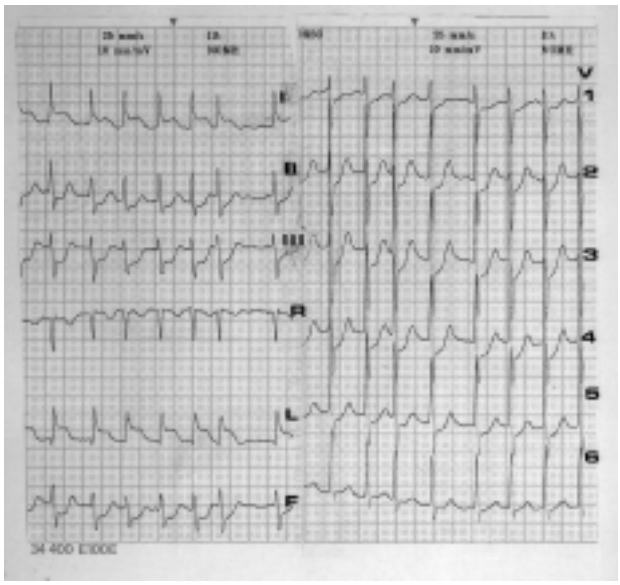

Figura 1. *Elettrocardiogramma eseguito all'ingresso che mostra tachiaritmia da fibrillazione atriale e ST sopraslivellato in sede laterale alta e sottoslivellato in sede inferiore ed anteriore.*

mg *per os*. Per il persistere di fibrillazione atriale a risposta ventricolare 110 b/min, il paziente riceve infusione e.v. di amiodarone, con ripristino di ritmo sinusale circa 18 ore più tardi. Un ecocardiogramma, eseguito a 12 ore dall'ingresso, in corso di fibrillazione atriale normofrequente, dimostra normali dimensioni del ventricolo sinistro, ipocinesia postero-laterale, normali spessori parietali anche in sede di necrosi, frazione di eiezione 46%. Gli elettrocardiogrammi eseguiti nei giorni successivi documentano la comparsa di onda Q e T negativa in aVL e alta onda R in V_1-V_2 come da infarto posteriore e laterale alto. Il paziente si mobilizza in quarta giornata senza disturbi. In sesta giornata viene effettuato un controllo ecocardiografico che conferma gli aspetti precedentemente descritti. In settima giornata, a paziente asintomatico ed in wash-out terapeutico di betabloccanti e nitrati, si esegue test al cicloergometro di tipo triangolare con incrementi di 25 W ogni 2 min. All'inizio dell'esercizio la frequenza cardiaca è 90 b/min e la pressione arteriosa 120/80 mmHg. Al termine del carico di 50 W, la frequenza cardiaca è 110 b/min e la pressione arteriosa 150/80 mmHg. Dopo 30 s dall'inizio del carico di 75 W, senza sintomi premonitori ed in assenza di modificazioni elettrocardiografiche, il paziente presenta episodio sincopale, con quadro clinico di arresto cardiocircolatorio da dissociazione elettromeccanica. Si sottopone immediatamente il paziente a rianimazione cardiopolmonare con intubazione oro-tracheale, si incannula la vena femorale destra e si somministrano adrenalina 2 mg, bicarbonato di sodio 7.5% 100 ml e successivamente adrenalina 5 mg, senza ripresa di circolo e con persistenza di dissociazione elettromeccanica (ritmo sinusale 90 b/min e QRS stretto). Entro circa 3 min dall'arresto, viene eseguito un ecocardiogramma che dimostra la presenza di minime contrazioni cardiache e versamento pericardico corpuscolato di moderata entità (Fig. 2). Viene tentata una pericardiocentesi d'emergenza per via subxifoidea con evacuazione di 8 ml di sangue dal sacco pericardico. Dopo circa 45 min, persistendo dissociazione elettromeccanica, vengono interrotte le manovre rianimatorie. L'autopsia dimostra marcata distensione del sacco pericardico da cui fuoriescono, al taglio, 360 g di materiale ematico coagulato; il cuore, del peso di 400 g, presenta un'area necrotica infartuale, in organizzazione, di 4 × 4 cm in corrispondenza della parete laterale sinistra alta, con estensione anteriore e posteriore. In tale sede si evidenziano due linee di lacerazione, di lunghezza 1 e 2.2 cm, poste una di seguito all'altra (Fig. 3). L'esame delle coronarie dimostra una stenosi subocclusiva della coronaria destra e del ramo circonflesso della coronaria sinistra.

Discussione

Le complicanze mortali del test ergometrico sono stimate nell'ordine di 1/20 000[13]. Anche nel periodo postinfartuale esse sono molto rare e non sembrano dipendere in maniera significativa dalla precocità di esecuzione o dal tipo di esercizio prescelto. L'inchiesta che ha raccolto la casistica più numerosa di test ergometrici nel postinfarto è, ancor oggi, quella di Hamm et al.[7] che ha elaborato i dati relativi a 152 000 test da sforzo al tappeto rotante, eseguiti in centri nordamericani. La mortalità globale è stata dello 0.03% e, rispettivamente, dello 0.03% per i test di tipo sottomassimale e dello 0.04% per quelli limitati dai sintomi, con un lieve aumento di complicanze maggiori per quest'ultimo tipo di test. Per quanto riguarda i casi di arresto cardiaco, fatali e non fatali, questi sono stati inaspettatamente più frequenti (0.1%) se la prova veniva eseguita

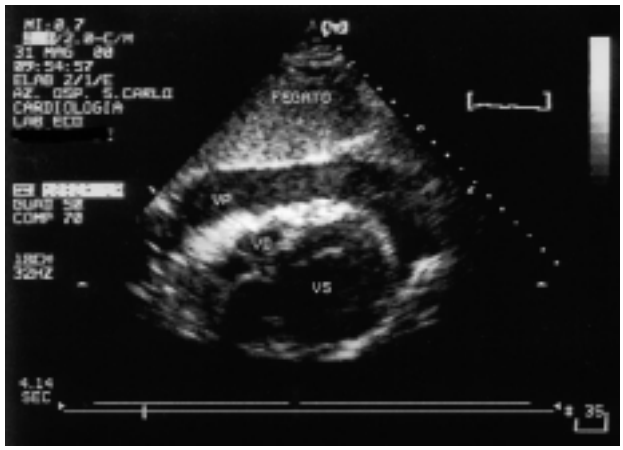

Figura 2. *Ecocardiogramma eseguito in proiezione sottocostale durante arresto cardiocircolatorio da dissociazione elettromeccanica: presenza di versamento pericardico (VP) corpuscolato. VD = ventricolo destro; VS = ventricolo sinistro.*

- Copyright - Il Pensiero Scientifico Editore downloaded by IP 3.15.146.184 Sun, 28 Apr 2024, 23:33:26

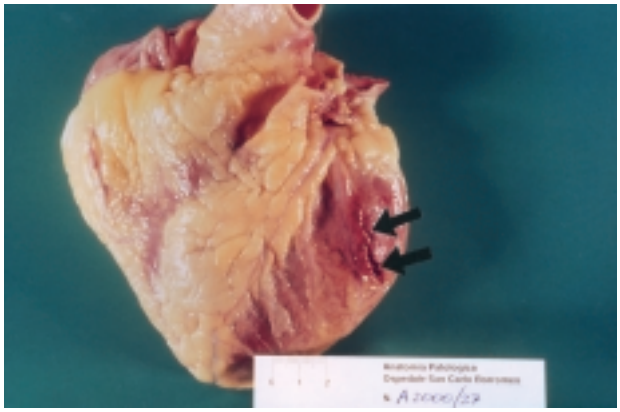

A

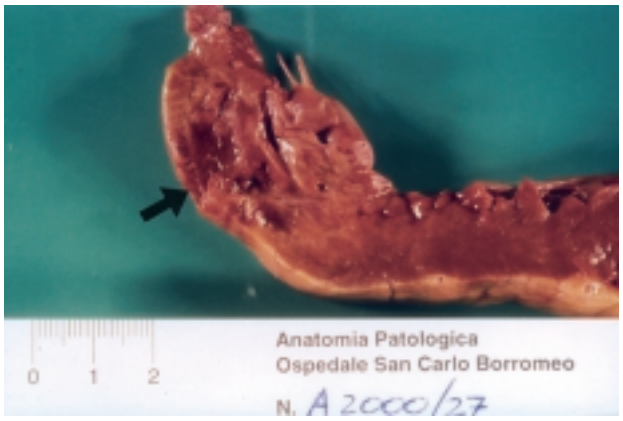

B

Figura 3. A: *cuore intero. In sede laterale sinistra presenza di doppia lacerazione miocardica longitudinale in parte sovrapposta* (frecce) *con fondo emorragico.* B: *sezione di taglio della parete postero-laterale del ventricolo sinistro con area infartuale transmurale coinvolgente il muscolo papillare. Area emorragica subepicardica* (freccia).

ambulatoriamente (dopo la quattordicesima giornata dall'infarto) rispetto a quando era eseguita in fase di pre-dimissione dall'ospedale (0.05%). In altre casistiche più recenti e meno numerose non si sono verificati eventi fatali anche con prove di tipo massimale in fase di pre-dimissione[14].

In letteratura, i casi di rottura di cuore durante prova da sforzo nel postinfarto ammontano a sette, di cui tre citati nel contesto di serie più o meno ampie[7,8] e quattro riferiti come casi clinici[9-12], ma solo da due di essi è possibile ottenere informazioni complete[10,12]. Come giustamente ipotizzato da Carlon et al.[10], è probabile che un numero così basso non rifletta la reale incidenza della complicanza nella popolazione, ma sia dovuto o alla comprensibile riluttanza a segnalare tale evento, interpretabile come iatrogeno, o alla carenza di una documentazione completa sui singoli pazienti (mancanza di riscontro autoptico).

Analizzando i quattro casi clinici della letteratura, emerge che la prova da sforzo era stata eseguita in tredicesima giornata in due di essi, in nona giornata nel terzo ed in sesta giornata nel quarto; nei due casi da cui è ricavabile il dato, la sede dell'infarto era infero-laterale e laterale e il test era, rispettivamente, sottomassimale e massimale. L'ecocardiogramma, descritto in due casi, non mostrava assottigliamento parietale ma solo ipo-acinesia in sede di necrosi con funzione sistolica conservata.

Se rivalutiamo criticamente il decorso clinico del nostro paziente, che non era candidato ad una dimissione precoce, ma stava seguendo l'iter diagnostico usualmente utilizzato nel nostro reparto, due elementi avrebbero forse potuto indurre ad un atteggiamento di maggior prudenza, con differimento del test ergometrico a 3 settimane dall'evento acuto: la fibrillazione atriale rapida occorsa in prima giornata e l'elevato picco di CK-MB massa. Pur tuttavia, da un lato l'aritmia non aveva comportato instabilità emodinamica ed era stata ben controllata dalla terapia farmacologica; dall'altro l'elevata dismissione enzimatica poteva essere interpretata almeno in parte come conseguenza di avvenuta ricanalizzazione del vaso di necrosi e non come espressione di infarto esteso, date le modeste alterazioni della cinesi e la lieve riduzione della funzione sistolica ventricolare sinistra. In assenza di instabilità clinica, un infarto anche "relativamente largo" sembrerebbe peraltro consigliare, anziché escludere, l'esecuzione di un test non invasivo per meglio definire il profilo di rischio del singolo paziente[5]. In accordo con altri autori[10], riteniamo che nel nostro caso l'esercizio fisico di bassa intensità (doppio prodotto 16 500) abbia semplicemente anticipato un evento verosimilmente inevitabile, che si sarebbe in seguito manifestato come morte improvvisa durante le comuni attività quotidiane.

Purtroppo, benché le manovre di rianimazione cardiaca avanzata siano state messe in atto tempestivamente, la diagnosi ecocardiografica di tamponamento sia stata fatta rapidamente e la pericardiocentesi sia stata eseguita nel giro di pochi minuti, il paziente non si è più ripreso. Vista la corretta posizione intrapericardica dell'ago dimostrata dall'ecocontrastografia, è probabile che l'impossibilità di drenare un'adeguata quantità di sangue dal pericardio sia dipesa da una rapida formazione del coagulo.

Considerando l'andamento del caso descritto, quello che impensierisce il clinico è l'imprevedibilità di tale complicanza in pazienti classificabili come a rischio basso o medio-basso, in analogia con quanto riportato per i casi di morte improvvisa spontanea, quasi sempre da rottura acuta di cuore, nella prima settimana dopo un infarto non complicato. Solo in caso di rottura subacuta, infatti, compaiono sintomi premonitori, talora importanti e di breve durata, che ne fanno sospettare la presenza e inducono ad eseguire un controllo ecocardiografico urgente. Tale esame, prima che si renda evidente il versamento pericardico, è del tutto inutile in quanto non in grado di visualizzare quelle sottili soluzioni di continuità intramurali, spesso serpiginose e non ancora a tutto spessore che preludono al tampona-

- Copyright - Il Pensiero Scientifico Editore downloaded by IP 3.15.146.184 Sun, 28 Apr 2024, 23:33:26

mento cardiaco. Per quanto sopra detto, dopo aver escluso da un test precoce i casi con le note controindicazioni, risulta a nostro avviso sempre necessario fornire adeguate informazioni al paziente e ai suoi familiari sui potenziali rischi che anche il test ergometrico, a parità di altri test provocativi, inevitabilmente comporta nel periodo postinfartuale.

Riassunto

Viene descritto il caso di un paziente di 65 anni, ricoverato per infarto miocardico postero-laterale e fibrillazione atriale parossistica, trattato con terapia fibrinolitica efficace. L'ecocardiogramma eseguito all'ingresso e in sesta giornata, dimostrava ipocinesia postero-laterale e lieve riduzione della frazione di eiezione, con normali spessori parietali. Mobilizzato in quarta giornata senza problemi, il paziente viene sottoposto a test da sforzo al cicloergometro in settima giornata: poco dopo l'inizio del carico di 75 W, compare improvviso arresto cardiocircolatorio da tamponamento cardiaco ematico. Nonostante le manovre rianimatorie e drenaggio pericardico di alcuni millilitri di sangue, il paziente decede. L'autopsia dimostra un voluminoso coagulo intrapericardico e due lacerazioni, della lunghezza complessiva di 3 cm, in corrispondenza della parete laterale del ventricolo sinistro. Si sottolinea la possibilità di tale complicanza e la carenza di elementi clinico-strumentali che ne facciano prevedere l'evenienza. Per tali motivi, nella pianificazione di un test ergometrico pre-dimissione dopo un infarto miocardico, è sempre necessario operare un'attenta valutazione al fine di escludere i pazienti con eventuali controindicazioni ed informare adeguatamente i candidati al test sui potenziali rischi che, sia pur molto raramente, la metodica comporta.

Parole chiave: Rottura di cuore; Test da sforzo.

Bibliografia

1. ACC/AHA Guidelines for exercise testing: executive summary. A report of the American College of Cardiology/American Heart Association Task Force on practice guidelines (Committee on Exercise Testing). Circulation 1997; 96: 345-54.
2. Guidelines for cardiac exercise testing. ESC Working Group on Exercise Physiology, Pathophysiology and Electrocardiography. Eur Heart J 1993; 14: 969-88.
3. Senaratne MP, Smith G, Gulamhusein SS. Feasibility and safety of early exercise testing using Bruce protocol after acute myocardial infarction. J Am Coll Cardiol 2000; 35: 1212-20.
4. Senaratne MP, Irwin ME, Shaben S, et al. Feasibility of direct discharge from the coronary/intermediate care unit after acute myocardial infarction. J Am Coll Cardiol 1999; 33: 1040-6.
5. Guerci AD. Early discharge after acute myocardial infarction: who and when? J Am Coll Cardiol 1999; 33: 1047-9.
6. Newby LC, Eisestein EL, Califf RM, et al. Cost-effectiveness of early discharge after uncomplicated acute myocardial infarction. N Engl J Med 2000; 342: 749-55.
7. Hamm LF, Crow RS, Stull GA, Hannan P. Safety and characteristics of exercise testing early after acute myocardial infarction. Am J Cardiol 1989; 63: 1193-7.
8. Juneau M, Colles P, Theroux P, et al. Symptom-limited versus low level exercise testing before hospital discharge after myocardial infarction. J Am Coll Cardiol 1992; 20: 927-33.
9. Lindsay J Jr. Exercise testing early after myocardial infarction. Chest 1979; 76: 713-4.
10. Carlon R, Pedon L, Maiolino P. Rottura di cuore durante test da sforzo massimale predimissione dopo infarto acuto del miocardio. G Ital Cardiol 1996; 26: 539-44.
11. Pedersen P, Nielsen IB. Myocardial rupture during exercise ECG. Ugeskr Laeger 1998; 160: 1331-4.
12. Bodi V, Monmeneu JV, Marin F. Acute cardiac rupture complicating pre-discharge exercise testing. A case report with complete echocardiographic follow-up. Int J Cardiol 1999; 68: 333-5.
13. Gibbons LW, Mitchell TL, Gonzalez V. The safety of exercise testing. Prim Care 1994; 21: 611-29.
14. Simicek J, Kana A, Michalik D, Miklova E, Sajnar J, Tesar Z. Safety of maximal ergometric loading in a population of 37 250 individuals at risk (1969-1994). Vnitr Lek 1995; 41: 590-2.